

# Vascularite pustuleuse : Une entité distincte ?

Azza Ghannem, interne en dermatologie, Service de dermatologie, Hôpital La Rabta, Tunis, TUNISIE

- Mariam TABKA, dermatologue, Service de dermatologie, Hôpital La Rabta, Tunis, TUNISIE
- Asmahene SOUISSI, dermatologue, Service de médecine interne, Hôpital FSI, Tunis, TUNISIE
- Feriel AMRI, interne en dermatologue, Service de dermatologie, Hôpital La Rabta, Tunis, TUNISIE
- Faten HAYDER, interne en dermatologie, Service de dermatologie, Hôpital La Rabta, Tunis, TUNISIE
- Imed BEN GHORBEL, interniste, Service de médecine interne, Hôpital FSI, Tunis, TUNISIE
- Mourad MOKNI, dermatologue, Service de dermatologie, Hôpital La Rabta, Tunis, TUNISIE

## Introduction

La vascularite cutanée pustuleuse constitue une entité nosologique hétérogène peu décrite dans la littérature. Nous rapportons deux cas de vascularite pustuleuse associées respectivement à une maladie de Crohn et un psoriasis pustuleux.

### Observation 1 :

- Patiente âgée de 53 ans
- **Maladie de Crohn** associée à un **pyoderma gangrenosum**
- Lésions **pustuleuses** des membres inférieurs évoluant depuis 2 semaines.

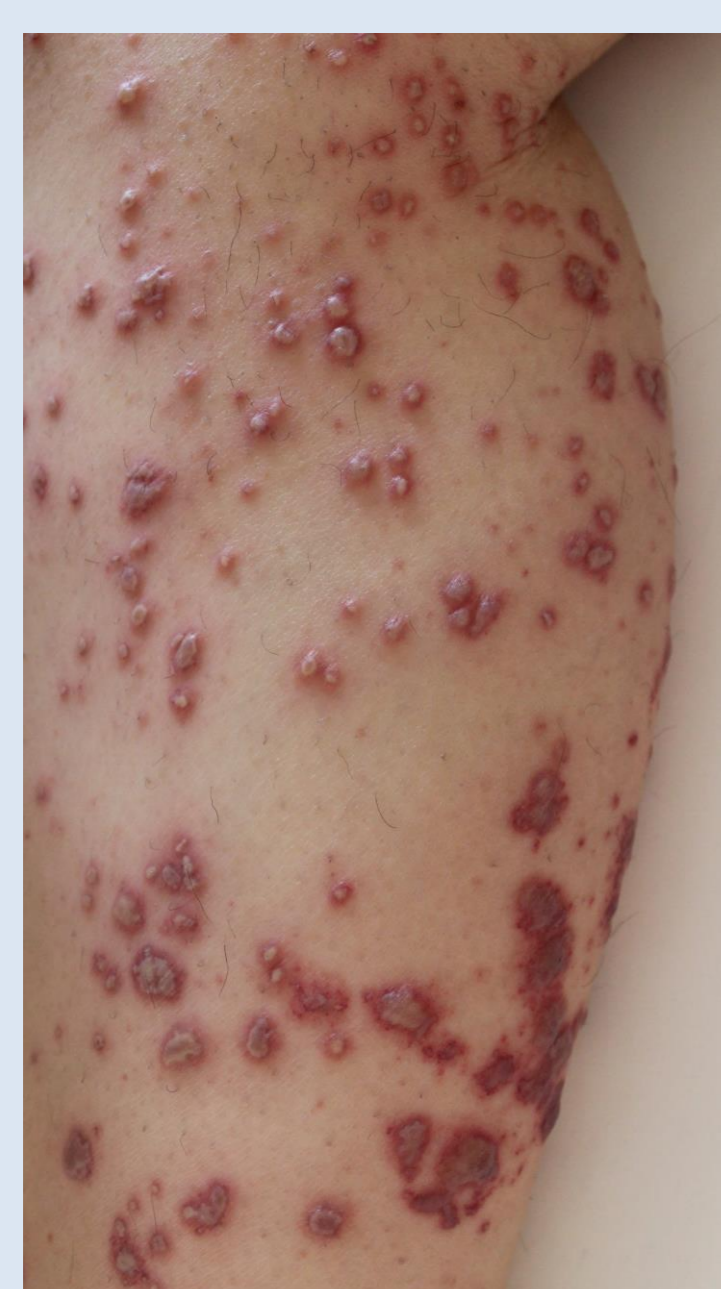

Figure 1a

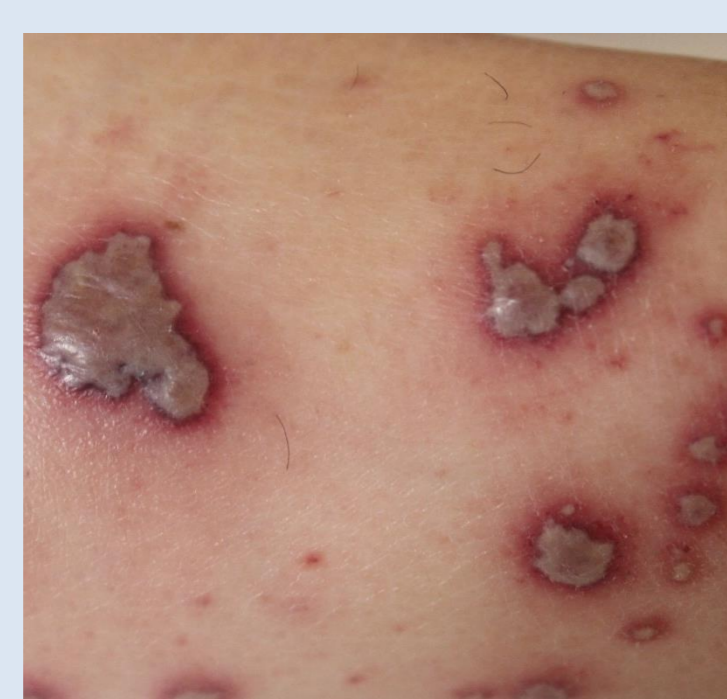

Figure 1b

- Pustules et des bulles à contenu purulent reposant sur une base purpurique au niveau des membres inférieurs (figure 1a+b).
- Le reste de l'examen somatique: asthénie importante, arthralgies inflammatoires des grosses articulations et fièvre à 38,8.
- La biologie: syndrome inflammatoire biologique.
- L'examen histologique d'une pustule : vascularite leucocytoclasique et nécrosante avec présence de pustule spongiforme multiloculaire épidermique.
- L'étude en immunofluorescence directe ainsi que le bilan étiologique étaient négatifs.
- Un traitement par corticothérapie orale (1m/kg/j) a été initié avec une amélioration rapide.

### Observation 2 :

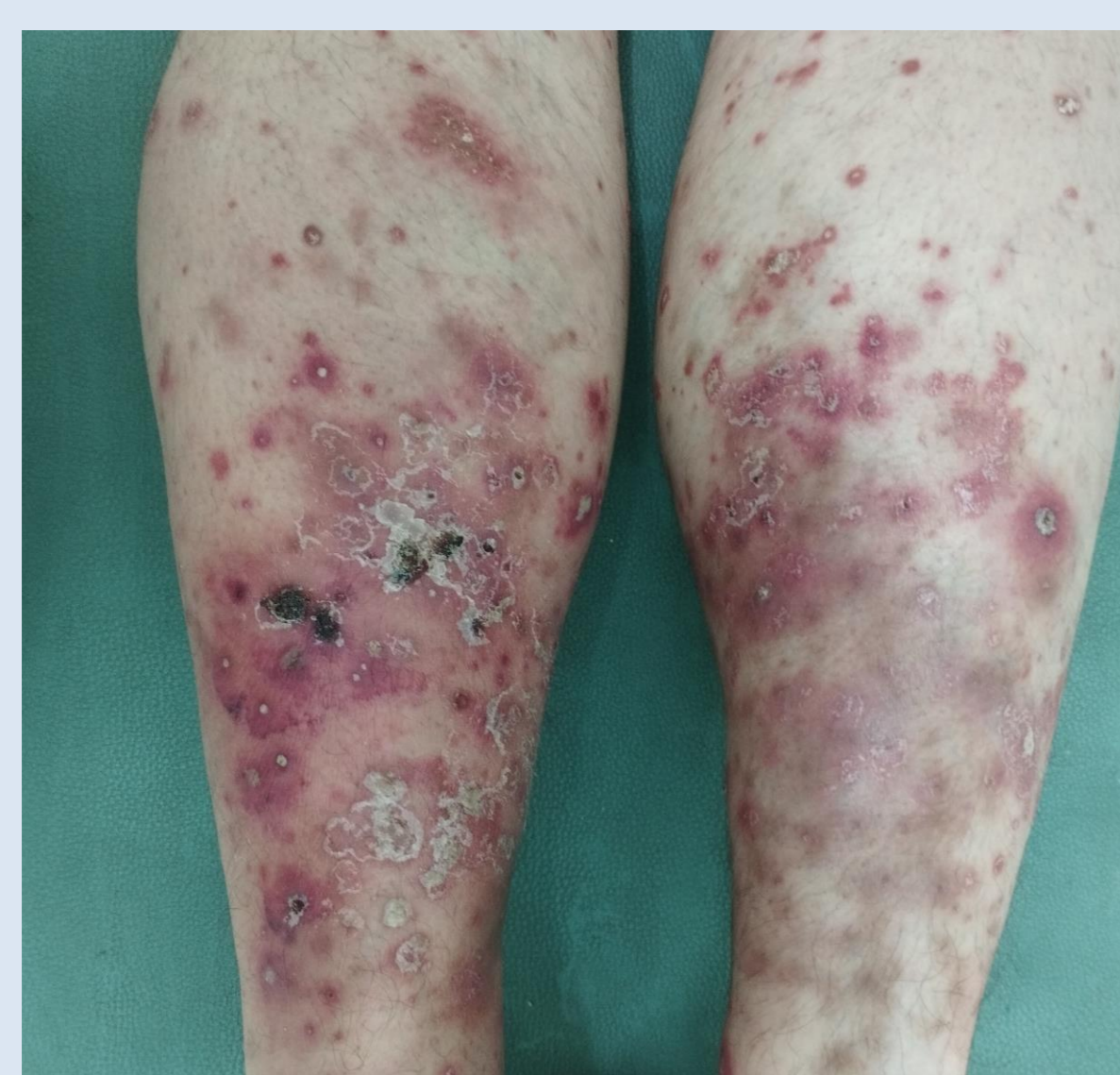


Figure 2

- Patient âgé de 37 ans
- **Psoriasis pustuleux**
- Plaques **purpuriques** parsemées de **pustules** intéressants les membres inférieurs. Ces lésions étaient concomitantes à une nouvelle poussée de son psoriasis (figure 2).
- L'examen anatomopathologique d'une biopsie cutanée était en faveur d'une vascularite leucocytoclasique associée à des pustules subcornées multiloculaires.
- L'étude en immunofluorescence directe était négative.
- Les autres étiologies de vascularite cutanée ont été éliminées avec absence d'atteinte systémique associée.
- L'évolution était spontanément favorable.

## Discussion

La vascularite cutanée pustuleuse correspond cliniquement à des pustules sur une base purpurique. Cet aspect a été rapporté en association avec la maladie de Behçet, les maladies inflammatoires chroniques de l'intestin (MICI), la gonococcémie et le psoriasis pustuleux.

Concernant le premier cas, un syndrome arthrocutané a été évoqué en se basant sur des arguments cliniques et anamnestiques.

Néanmoins, la présence d'une vascularite à l'histologie n'était pas en faveur.

Il s'agit probablement d'un spectre de maladies où l'histologie peut être, dans certains cas, celle d'une vascularite cutanée.

## Conclusion

La survenue d'une vascularite pustuleuse au cours de deux maladies distinctes cliniquement (psoriasis pustuleux, maladie de Crohn) mais ayant plusieurs points communs d'un point de vue physiopathologique laisse suggérer deux hypothèses :

➔ **Il s'agit d'une forme particulière de dermatose neutrophilique ou bien d'une entité distincte qui reste à définir...**