

HEPATITE AIGUE GRAVE AU NERPRUN ALATERNE REVELANT UNE HEPATITE AUTO IMMUNE TYPE 2 : à propos d'un cas

Asma.AZOUG¹, DJ.I SOUALAH¹, R.IHADDADENE¹,
Z.CHIKHSALAH¹, E.A.ZITOUNI¹, N.OUMNIA¹

(1) Service de médecine interne, EHS SALIM ZEMIRLI, ALGER, ALGERIE

Introduction

L'hépatite auto-immune (HAI) de type 2 est une forme rare et sévère, d'apparition rapidement progressive de l'hépatite auto-immune de l'adulte (4 % des HAI de l'adulte avec évolution rapide vers la cirrhose dans 82 % à 3 ans).

La phytothérapie sur des lésions hépatiques pré-existantes peut mettre en jeu le pronostic vital par hépatite fulminante.

Nous vous rapportons un cas de plante de la famille des Rhamnacées, connu pour son effet hépatotoxique, le Nerprun alaterne.



Image 1 : NERPRUN ALATERNE

Observation

Madame, A.S, âgée de 26 ans, diabétique type 1 qui a présenté un tableau d'hépatite aiguë grave suite à la prise d'une plante hépatotoxique « NERPRUN ALATERNE » après apparition d'un ictère cutanéomuqueux franc isolé, sans autres signes de cholestase, d'hépatopathie chronique ou d'hypertension portale. A la biologie, on retrouve un syndrome de cytololyse à 40XN, légèrement préexistant avant la prise du toxique, des signes d'insuffisance hépatocellulaire (TP et facteur V bas) et un syndrome de cholestase modéré. Le diagnostic d'HAI type 2 est retenu devant un bilan d'auto-immunité en faveur (une hyper IgG à l'EPP, FAN + et Ac anti LC 1 fortement positifs) et confirmé par la biopsie hépatique (aspect d'hépatite chronique active avec hépatite sévère d'interface). Un traitement à base de corticoïde, Prednisolone 01 mg/kg/j a été initié associé à l'Azathioprine. Nous avons noté une réponse favorable à j 7 de traitement (régression de l'ictère, baisse de la cytololyse à 4 XN et normalisation du TP).

Conclusion

L'effet hépatotoxique du Nerprun Alaterne associée à la gravité de l'hépatite auto-immune de type 2, bien que rare, expose à des lésions hépatiques irréversibles en l'absence de prise en charge précoce et adaptée pouvant nécessiter la transplantation hépatique en urgence.

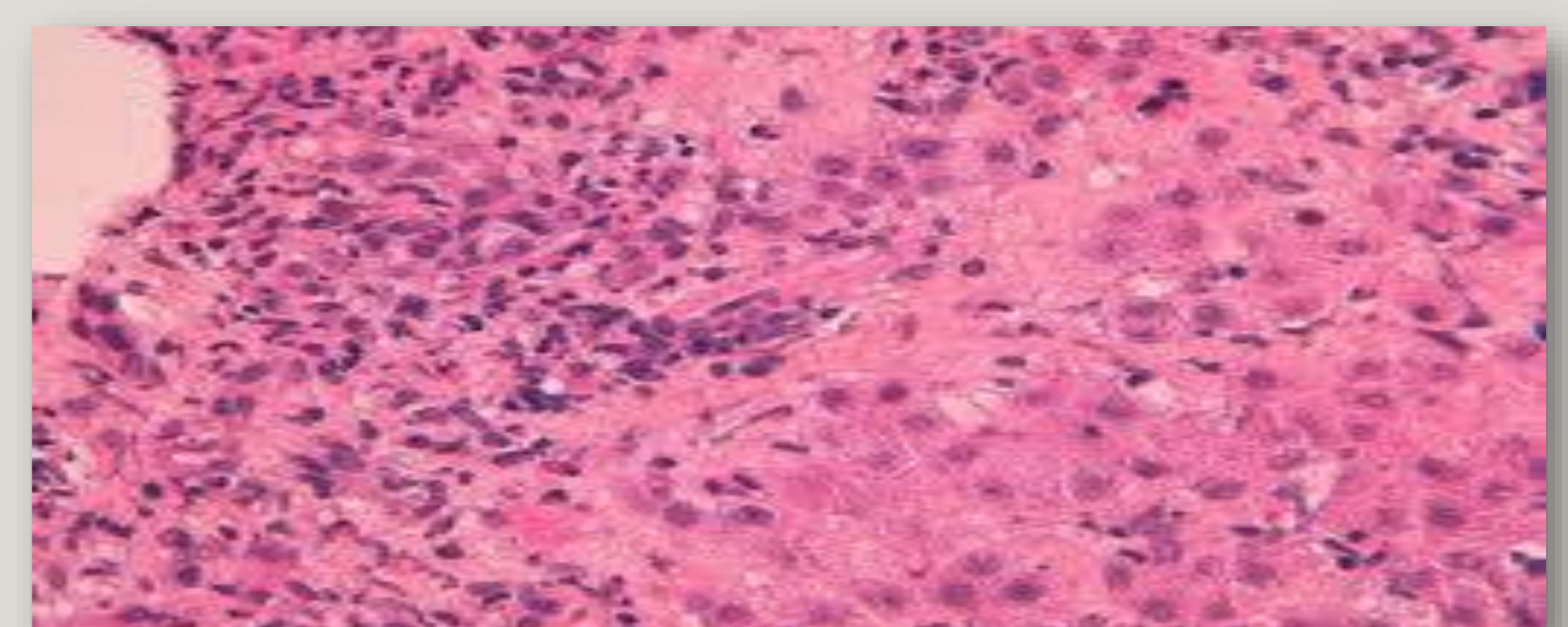


Image 2 : aspect histologique d'une hépatite d'interface

Email contact : asma.azoug8@gmail.com

